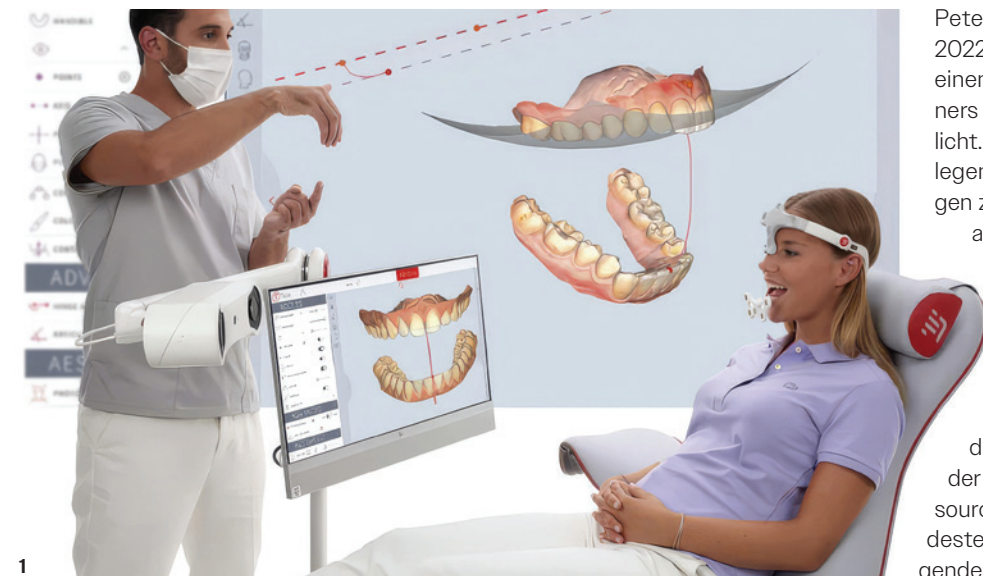



# Effiziente und nachhaltige Behandlungsplanung mit dem FAS Aligner System

Ein Anwenderbericht von Dr. Domingo Martín\*, Dr. Alberto Canábez\*\*, Dr. Javier Aznar\*, Dr. Pablo Arias\*, Dr. Anna Andrzejewska\*\*, Dr. Guillem Farrés\*\*.



1

Abb. 1: Modjaw® 4D-Gerät. (Die Abbildung wurde mithilfe von KI optimiert.)

In den letzten Jahren sind Aligner immer beliebter geworden. Der weltweite Markt für Aligner wächst weiterhin rasant und scheint im Begriff zu sein, festsitzende Apparaturen als häufigstes Mittel für kieferorthopädische Behandlungen abzulösen.<sup>1</sup> Dies scheint ein unumkehrbarer Prozess zu sein, den wir daher ernst nehmen müssen. Da sich immer mehr Menschen für Aligner entscheiden, ist die Abfallmenge, die bei dieser Behandlungsmethode entsteht, zu einem erheblichen Problem geworden. Jede Behandlung besteht aus einer Vielzahl von Alignern, die im Abstand von wenigen Wochen oder auch nur Tagen gewechselt werden. Dies führt zu einer enormen Anzahl von weggeworfenen Alignern. Obwohl diese durchsichtigen, herausnehmbaren Schienen zahlreiche Vorteile bieten, wächst die Besorgnis über ihre Auswirkungen auf die Umwelt. Ihre übermäßige Herstellung und unsachgemäße Entsorgung tragen zur Verschmutzung und Verschlechterung der Umwelt durch Mikroplastik bei.<sup>2</sup> Es ist gut dokumentiert, dass die Belastung unseres Ökosystems durch Plastik bereits ein großes Problem darstellt. Und mit den Millionen von Alignern, die jeden Tag auf der ganzen Welt verwendet werden, sind wir zweifellos direkt an diesem großen Problem beteiligt.

Peter Elbe et al. haben in der Maiausgabe 2022 des *American Journal of Orthodontics* einen Artikel mit dem Titel „Are clear aligners environmentally friendly?“<sup>3</sup> veröffentlicht. Er zielt darauf ab, Licht in diese Angelegenheit zu bringen und mögliche Lösungen zur Minimierung des ökologischen Fußabdrucks von Aligner-Behandlungen zu untersuchen. Die Autoren erklären klar und deutlich, welche Auswirkungen die Verwendung und der Missbrauch von Alignern haben und dass dies heute ein großes Problem darstellt. Sie weisen auf die Bedeutung hin und verweisen auf Berichte der Vereinten Nationen und des World Resources Institute,<sup>4</sup> wonach es weltweit mindestens 127 Länder gibt, die bereits in irgendeiner Form Vorschriften für die Verwendung von Einwegplastik erlassen haben.

Die meisten Aligner werden aus biologisch nicht abbaubaren Kunststoffen wie Polyethylenterephthalat (PET) oder Polyurethan (PU) hergestellt. Leider sind die meisten Kunststoffe aufgrund ihrer chemischen Zusammensetzung und Struktur gegen viele natürliche Abbauprozesse resistent und zerfallen daher nur langsam, wenn sie überhaupt zerfallen.

Obwohl es sich um ein großes Problem handelt, hat bisher noch kein Unternehmen Maßnahmen ergriffen, um die Verschwendung von Alignern zu vermeiden. Es ist schwer zu verstehen, warum die Aligner-Hersteller dieses Thema immer noch ignorieren, obwohl sie alle behaupten, sich um Nachhaltigkeit zu bemühen. Viele Artikel haben sich mit dem Thema befasst, aber keiner hat alle Maßnahmen berücksichtigt, die Kieferorthopädinnen und Kieferorthopäden ergreifen können, um die Zahl der verschwendeten Aligner zu reduzieren und damit zur Verringerung der Umweltverschmutzung beizutragen. Die Sensibilisierung von Patienten und Kieferorthopäden für das Problem des übermäßigen Aligner-Abfalls ist zweifellos ein wichtiger Faktor. Die Aufklärung der Patienten über die Umweltauswirkungen der Aligner-Entsorgung kann dazu beitragen, dass sie bewusste Entscheidungen treffen und verantwortungsvoll handeln.

Darüber hinaus können kieferorthopädische und zahnärztliche Kliniken eine wichtige Rolle spielen, indem sie Recyclingprogramme einführen oder nachhaltige Alternativen erforschen. Dennoch können wir als Kieferorthopä-

**„Die meisten Aligner werden aus biologisch nicht abbaubaren Kunststoffen wie Polyethylenterephthalat (PET) oder Polyurethan (PU) hergestellt. Leider sind die meisten Kunststoffe aufgrund ihrer chemischen Zusammensetzung und Struktur gegen viele natürliche Abbauprozesse resistent und zerfallen daher nur langsam, wenn sie überhaupt zerfallen.“**

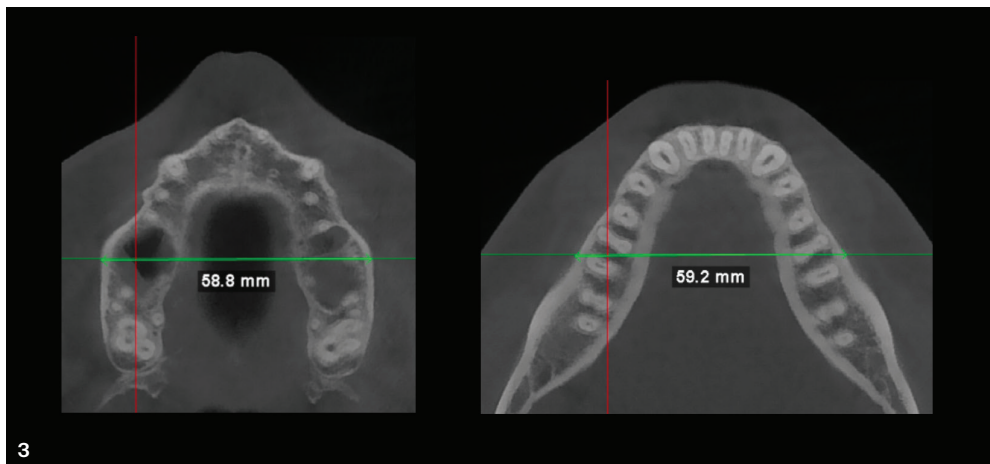
den noch viel mehr tun, indem wir die folgenden Leitlinien berücksichtigen, die uns helfen, unsere Umwelt zu schützen. In diesem Artikel möchten wir mit unseren Kollegen die Richtlinien teilen, die wir für wichtig halten, um Plastikmüll zu vermeiden, und zeigen, wie das FAS Aligner-System bei uns die Anzahl der Aligner, die aufgrund von Abweichungen vom Behandlungsplan überflüssig wurden, auf fast Null reduziert hat.

den noch viel mehr tun, indem wir die folgenden Leitlinien berücksichtigen, die uns helfen, unsere Umwelt zu schützen. In diesem Artikel möchten wir mit unseren Kollegen die Richtlinien teilen, die wir für wichtig halten, um Plastikmüll zu vermeiden, und zeigen, wie das FAS Aligner-System bei uns die Anzahl der Aligner, die aufgrund von Abweichungen vom Behandlungsplan überflüssig wurden, auf fast Null reduziert hat.

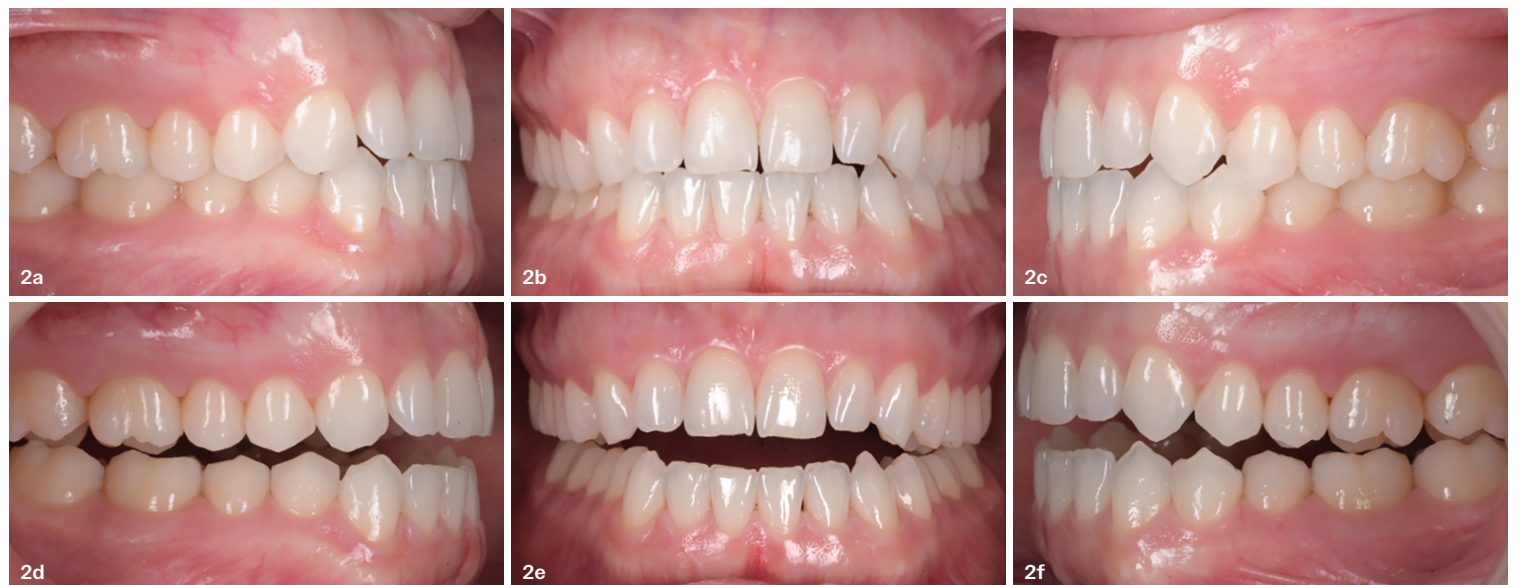

Abb. 2a-f: Erfassen des Arc of Closure mit einem Splint 24/7.





**15 Beispiele, wie Kieferorthopäden helfen, Plastikmüll zu reduzieren**

**Diagnostik in 3D und 4D: Vollständige Diagnose aller Aspekte des stomatognathen Systems**

Eine umfassende 3D- und 4D-Diagnose des stomatognathen Systems ist unerlässlich, da sie die genaue Identifizierung potenzieller Schwierigkeiten und zugrunde liegender Probleme ermöglicht. Sie ermöglicht es uns auch, die komplexen Wechselwirkungen zwischen den Zähnen, den Gelenken, den Muskeln und den dazugehörigen Strukturen zu verstehen. Diese detaillierte Beurteilung hilft, skelettale Diskrepanzen, Doppelbisse, Asymmetrien, Kiefergelenkerkrankungen, orthopädische Instabilität und viele andere Probleme zu erkennen. Leider sind viele dieser Probleme bei einer reinen 2D-Diagnose nicht immer sofort erkenn-

bar und bleiben unentdeckt. Dies kann zu einer falschen Diagnose, einem falschen Behandlungsplan und damit zur Verschwendung von Alignern führen. Durch eine gründliche Untersuchung aller Aspekte können Kieferorthopäden jedoch ideale Behandlungspläne erstellen, die potenzielle Komplikationen minimieren, eine optimale Mundfunktion gewährleisten, orthopädische Stabilität erreichen und das allgemeine Wohlbefinden des Patienten steigern. Dies ermöglicht von Anfang an vorhersehbare Behandlungspläne und versetzt uns (in Zusammenarbeit mit dem Planungsteam) in die Lage, nur so viele Aligner zu bestellen, wie wirklich benötigt werden, anstatt Aligner zu verwerfen und zu entsorgen, die aufgrund von Abweichungen vom Plan überflüssig geworden sind.

Die 3D-Diagnose bezieht sich auf den Einsatz dreidimensionaler Bildgebungstechnologien wie die Cone-Beam-Computertomografie

(CBCT) und Intraoralscanner. Sie stellen einen enormen Fortschritt bei der Analyse und Bewertung aller von uns gesammelten Informationen dar und verbessern somit unseren diagnostischen Arbeitsablauf. Dieser Ansatz ermöglicht einen umfassenden Blick auf die Zähne, die Knochenstruktur und das Weichgewebe. Es ermöglicht auch eine bessere Visualisierung anatomischer Details, eine bessere Identifizierung potenzieller Probleme und einen besseren Behandlungsplan, der es den Kieferorthopäden ermöglicht, präzisere und fundiertere Behandlungsentscheidungen zu treffen.

3D-Diagnose bedeutet auch präzise Messungen in allen drei Raumdimensionen und die Visualisierung komplexer Strukturen wie z. B. des Kiefergelenks und die Identifizierung potenzieller Probleme bei einer Behandlung, die mit herkömmlichen 2D-Methoden wie Panorama- oder Fernröntgenseitenaufnahmen übersehen werden könnten. Darüber hinaus trägt es zur Kommunikation mit dem Patienten und zu seinem Mitwirken bei, indem es die voraussichtlichen Behandlungsoptionen klarer visualisiert. Ein weiterer wichtiger Anwendungsbereich der 3D-Diagnostik ist die Arbeit mit einartikulierten Modellen. Das FAS-System ermöglicht die Nutzung der so gewonnenen Informationen für die Diagnose und die Behandlungsplanung. Anstelle des traditionellen physischen Artikulators in unseren Händen können wir jetzt virtuelle Artikulatoren auf unseren Computerbildschirmen verwenden. Abgesehen von ergonomischen Aspekten erlaubt der virtuelle Artikulator genaue Messungen in allen Bereichen der craniomandibulären Strukturen und ermöglicht sogar die Nachbildung der Unter-

Abb. 3: Penn-Analyse.

ANZEIGE

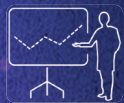

**Entdecke das Außergewöhnliche**

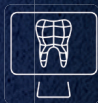14. September 2024  
Curio Haus Hamburg



7 Referenten



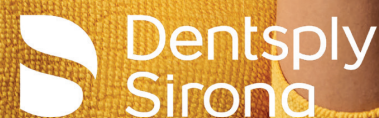4 Workshops



1 Digital Lab Session



Jetzt QR Code scannen und anmelden!





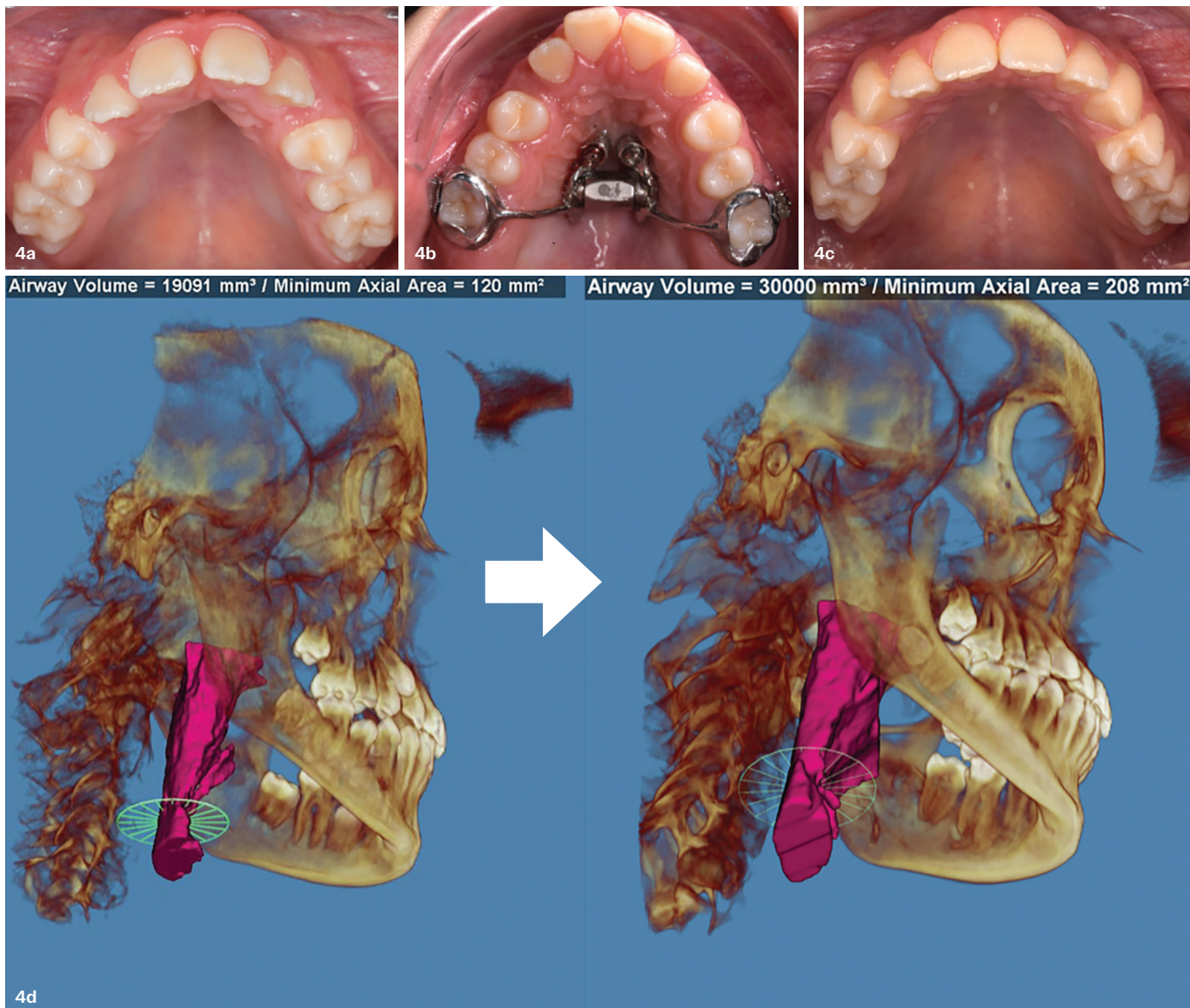


Abb. 4a-d: Verbesserung der Durchgängigkeit der Atemwege nach MARPE.

kieferdynamik bei der Verwendung von Systemen wie ModJaw® (dynamische 4D-Aufnahmen<sup>®</sup>; Abb. 1). Diese vollständige Digitalisierung des diagnostischen Prozesses durch solche 4D-Aufnahmen ist in vielen Kliniken bereits Realität und liefert neue und relevante Informationen. Vor allem aber erlaubt sie uns, kieferorthopädische Behandlungen unter Berücksichtigung der Kieferdynamik zu planen, die ein wichtiger Faktor ist und traditionell meist ignoriert wurde. Mit dem Aufkommen der 4D-Dynamik-Aufzeichnungen wird man jedoch in naher Zukunft erkennen, wie wichtig die Kauvorgänge für die Stabilität und Langlebigkeit unserer Gebisse sind.

#### Diagnose und Behandlungsplanung im korrekten Arc of Closure

Die Bedeutung des Arc of Closure für die Diagnose und die Behandlungsplanung in der Zahnmedizin ist nicht hinreichend bekannt, und doch ist er der Hauptgrund für viele der Misserfolge, die wir heute bei Aligner-Fällen sehen. Wenn der Arc of Closure korrekt ist, können Sie präziser arbeiten und einen besser vorhersehbaren Behandlungsplan erstellen. Dies wiederum ermöglicht es Ihnen, weniger Aligner zu verwenden und Refinements zu vermeiden. Dies ist ein wichtiger Beitrag zur Vermeidung von Plastikmüll durch überflüssige Aligner. Jeder Mensch hat einen Arc of Closure. Aufgrund von Zahn- oder Kiefergelenkinstabilitäten oder einer Kombination aus beidem ist er jedoch oft nicht korrekt. Aus diesem Grund sollten viele Patienten vor der Diagnose und Planung einer Aligner-Behandlung einen Splint tragen (Abb. 2). Auch diesen Aspekt werden wir in diesem Artikel besprechen.

Der Arc of Closure spielt eine entscheidende Rolle bei der Diagnose und Behandlungsplanung in der gesamten Zahnheilkunde. Er bezieht sich auf die Bahn, der der Unterkiefer während der Schließ- und Öffnungsbewegungen folgt. In Fällen, in denen wir uns nicht im korrekten Arc of Closure befanden, konnten wir dieses Problem während der mechanischen Phase der Behandlung mit festsitzender Kieferorthopädie immer umgehen. Mit

anderen Worten, wir konnten unseren Plan während der Behandlung ändern und waren meistens, aber nicht immer, erfolgreich. In der Welt der Aligner ist dies jedoch nicht möglich. Man kann den Plan nicht einfach mitten in der Behandlung ändern, vor allem dann nicht, wenn noch eine Menge Aligner darauf warten, getragen zu werden. Sie können sich vorstellen, wie oft das passiert. Eine

weitere häufige Ursache für das unnötige Wegwerfen von Alignern. Um solche Situationen zu vermeiden, müssen Sie sicher sein, dass Sie den Arc of Closure richtig diagnostizieren und planen. Es ist aus mehreren Gründen wichtig, ihn zu verstehen und richtig zu handhaben:

**1. Okklusionsstabilität:** Der Arc of Closure wirkt sich direkt auf die Stabilität und das Gleichgewicht der Okklusion aus (wie die oberen und unteren Zähne zusammenkommen). Eine korrekte Ausrichtung der Zähne mit einer stabilen kondylären Position innerhalb des Arc of Closure trägt dazu bei, einen stabilen Biss zu gewährleisten und übermäßige okklusale Kräfte auf einen bestimmten Zahn oder eine Gruppe von Zähnen in einem Quadranten zu minimieren.

**2. Funktionelle Effizienz:** Ein präziser Arc of Closure ermöglicht effiziente und harmonische Bewegungen beim Kauen, Schlucken und Sprechen. Wenn der Unterkiefer einem natürlichen und optimalen Weg folgt, trägt er dazu bei, die Kräfte gleichmäßig auf die Zähne und Kiefergelenke zu verteilen, und verringert so das Risiko von funktionellen Problemen und Beschwerden.

**3. Diagnose von Malokklusion:** Durch die Analyse des Arc of Closure können potenzielle okklusale Probleme wie Zahn- oder Skelettfehlstellungen, Doppelbisse, Kreuzbisse oder okklusale Interferenzen erkannt werden. Durch die Untersuchung der Okklusion des Patienten im Arc of Closure kann der Kieferorthopäde zugrunde liegende Ursachen erkennen, die zu einer Vielzahl von Problemen führen können.

„Eine umfassende 3D- und 4D-Diagnose des stomatognathen Systems ist unerlässlich, da sie die genaue Identifizierung potenzieller Schwierigkeiten und zugrunde liegender Probleme ermöglicht.“

Noch wichtiger ist jedoch, dass sie uns hilft, die richtigen Behandlungsmethoden auszuwählen, um das Ziel der orthopädischen Stabilität zu erreichen.

**4. Behandlungsplanung:** Der Arc of Closure ist bei der Planung verschiedener zahnärztlicher Behandlungen in den Bereichen restaurative Zahnmedizin, Kieferorthopädie, Prothetik und Chirurgie von größter Bedeutung. Die Kenntnis des Arc of Closure hilft bei der Bestimmung der optimalen Position und Koordination von Zähnen und Gelenken (stabile Kondylenposition) und gewährleistet somit funktionelle und ästhetische Ergebnisse.

**5. Gesundheit des Kiefergelenks (TMJ):** Der Arc of Closure wirkt sich auf die Biomechanik und die Gesundheit des Kiefergelenks aus, dem Eckpfeiler einer gut funktionierenden Okklusion. Ein korrekter Arc of Closure verringert auch das Risiko von Kiefergelenkerkrankungen wie Schmerzen, Klicken oder eingeschränkte Kieferbewegungen.

**6. Ändern Sie die vertikale Dimension:** Wenn wir den korrekten Arc of Closure haben oder erhalten, können wir virtuell die vertikale Dimension verändern, um zu diagnostizieren, ob ein Fall ein vertikales, sagittales oder transversales Problem darstellt, ohne die Kondylen zu verschieben. Dies ist nicht nur für unsere Diagnose sehr wichtig, sondern auch für eine präzise Planung einer vorhersehbaren Behandlung. So können wir sehen, ob ein vertikales Problem mit Alignern gelöst werden kann, bevor wir uns auf eine Trial-and-Error-Behandlung einlassen.

Zusammenfassend lässt sich sagen, dass der Arc of Closure in der Kieferorthopädie von großer Bedeutung ist, da er die okklusale Stabilität, die funktionelle Effizienz, die Diagnose von Okklusionsproblemen, die Behandlungsplanung und die Gesundheit der Kiefergelenke beeinflusst. Durch Berücksichtigung und Management des Arc of Closure können wir optimale Ergebnisse bei der Diagnose und Behandlungsplanung für unsere Patienten erzielen und vor allem orthopädische Stabilität erreichen, die der Schlüssel zur Stabilität und Langlebigkeit des Gebisses ist.

ANZEIGE

smiledental  
www.smile-dental.de

**BESTER SERVICE IST UNSER STANDARD. NOCH FRAGEN? RUFEN SIE UNS GERNE AN UNTER 02102-154670.**



### Diagnose der transversalen Dimension

Die Diagnose der transversalen Dimension in der Kieferorthopädie, die sich auf die Breite und vor allem auf die Koordination der Zahnbögen bezieht, ist aus mehreren Gründen wichtig:

**1. Funktionelle Okklusion:** Eine korrekte transversale Dimension sorgt dafür, dass sich die oberen und unteren Zahnbögen beim Zubeißen und Kauen harmonisch aneinander anpassen und aufeinander abstimmen. Diese funktionelle Okklusion ist entscheidend für effektives Kauen und die Vermeidung von Okklusions- und Kiefergelenksproblemen. In vielen Fällen führen eine komprimierte Maxilla oder eine Diskrepanz zwischen Ober- und Unterkiefer zu einer Vergrößerung der Wilson-Kurve und damit zu einem dentalen Drehpunkt. Dieser zahnmedizinische Drehpunkt kann zu einem falschen Kaumuster und zu einer Verschiebung der Kondylen von dem Ort führen, an dem der Drehpunkt der Unterkieferbewegungen liegen sollte. Dies wiederum ist verantwortlich für Muskelveränderungen, Schmerzen, Zahnabnutzung und orthopädische Instabilität.

Bevor wir mit einer Aligner-Behandlung beginnen, müssen wir die transversale Diskrepanz diagnostizieren (wir empfehlen die Penn-Transversal-Analyse<sup>7</sup>; Abb. 3), um genau zu wissen, ob das Problem allein mit Alignern behandelt werden kann oder ob Hilfsmittel erforderlich sind. Die Behandlung mit Alignern sollte mit den uns heute zur Verfügung stehenden diagnostischen Instrumenten kein Ratespiel sein. Um eine stabile orthopädische Okklusion zu erreichen, müssen wir das transversale Problem so lösen, dass es keine Molaren-Kompensationen gibt (die die fehlende skelettale Entwick-

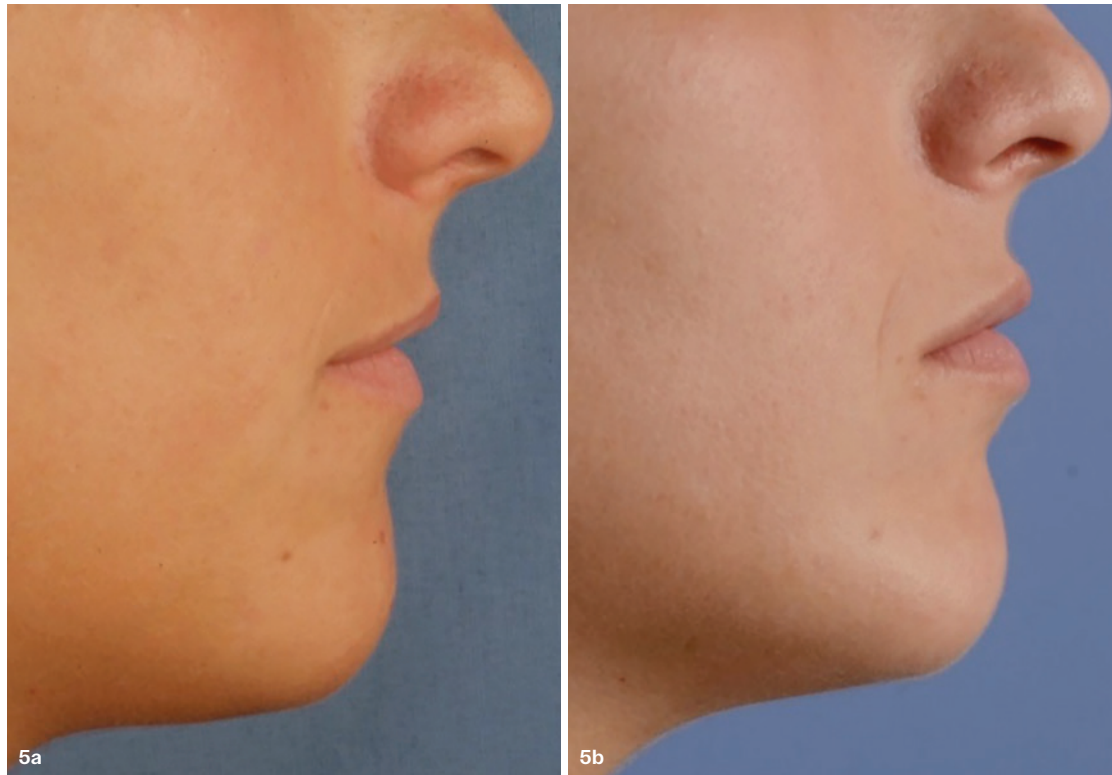

Abb. 5a und b: Verbesserung des Gesichtsprofils nach Autorotation des Unterkiefers.

**3. Ästhetik:** Das Erreichen einer angemessenen transversalen Dimension ist entscheidend für ein ausgewogenes und breites, ästhetisch ansprechendes Lächeln. Es trägt dazu bei, dass die Zähne in den Bögen gleichmäßig angeordnet und ausgerichtet sind, und, was noch wichtiger ist, es hilft, die bukkalen Korridore zu korrigieren, die in vielen Fällen aus komprimierten Oberkiefern resultieren.

**4. Stabilität:** Die Diagnose und Behebung von transversalen Diskrepanzen können zukünftige Rezidive oder Instabilitäten nach einer kieferorthopädischen Behandlung vermeiden, da sie sicherstellt, dass die korrigierte Ausrichtung im weiteren Verlauf beibehalten wird. Wenn eine korrekte transversale skelettale Beziehung erreicht wurde, sei es nun nur mit Alignern oder Alignern mit Hilfsmitteln, ist dies zweifellos ein wichtiger Beitrag zur transversalen

Zusammenfassend kann man sagen, dass die Diagnose der transversalen Dimension ein wesentlicher Bestandteil einer umfassenden kieferorthopädischen Beurteilung und Behandlungsplanung ist. Eine korrekte transversale Beziehung verbessert Ästhetik, Mundgesundheit, Funktion, Kauverhalten, Ästhetik und orthopädische Stabilität. Die Diagnose der transversalen Dimension vor Beginn einer Aligner-Behandlung und das Wissen, was genau getan werden muss, sind zweifellos wichtige Faktoren, um unnötig hergestellte Aligner zu reduzieren oder sogar zu vermeiden.

### Diagnose der korrekten vertikalen Dimension

Die vertikale Dimension ist so wichtig, dass Dr. Thomas Creekmore vor mehr als 60 Jahren in der Oktoberausgabe 1967 des *Angle Orthodontist*<sup>8</sup> schrieb: „Wenn es möglich wäre, das vertikale Wachstum des Gesichts zu kontrollieren, könnte man fast alle unsere kieferorthopädischen Probleme lösen.“ Diese Aussage hat auch heute noch Gültigkeit. Um jedoch die vertikale Dimension behandeln zu können, müssen wir sie zuallererst diagnostizieren, und wenn dies aus einer 3D-Perspektive geschieht, umso besser.

„Die Bedeutung des Arc of Closure für die Diagnose und die Behandlungsplanung in der Zahnmedizin ist nicht hinreichend bekannt, und doch ist er der Hauptgrund für viele der Misserfolge, die wir heute bei Aligner-Fällen sehen.“

lung kompensieren), dass die oberen zentralen Höcker perfekt in die unteren zentralen Fossae passen und dass wir bilaterale simultane Kontakte aller Seitenzähne mit den Kondylen in einer stabilen und wiederholbaren Position haben.

**2. Sprechen und Artikulation:** Die korrekte transversale Dimension trägt zu einem korrekten Sprachmuster und einer guten Artikulation bei. Abweichungen können die Klarheit der Sprache und die Aussprache beeinträchtigen.

len Stabilität, die wiederum die Stabilität der Kondylen schützt. Letztendlich trägt dies zur Erreichung und Erhaltung der orthopädischen Stabilität bei.

**5. Atemwegsvolumen:** Die transversale Dimension kann sich auf die Größe und Durchgängigkeit der Atemwege auswirken. Die Identifizierung und Behandlung transversaler Probleme zusammen mit Atemwegsproblemen kann zu einer optimalen Funktion der Atemwege beitragen, insbesondere in Fällen von Malokklusion mit transversalen Defiziten (Abb. 4).

ANZEIGE

# Hallo Wechsel, hallo Vorteile, hallo Zukunft. »

Mit der ABZ gewinnen Sie einen Kooperationspartner, der Ihnen die beste Unterstützung im Praxisalltag bietet. Wir erledigen Ihre Verwaltungsaufgaben; Sie haben vollen Fokus auf Ihre Patientinnen und Patienten. Profitieren Sie von unserem exklusiven Leistungspaket im Rahmen des KFO-Factorings – weil nur das Beste gut genug ist.

Die ABZ Zahnärztliches Rechenzentrum für Bayern GmbH (ABZ-ZR GmbH) ist ein Tochterunternehmen der DZR Deutsches Zahnärztliches Rechenzentrum GmbH und bietet als Kompetenzzentrum KFO im Unternehmensverbund speziell für KFO-Praxen deutschlandweit exklusive Factoringleistungen und Teilzahlungsmöglichkeiten an.



**ABZ** vorteile.abz-zr.de



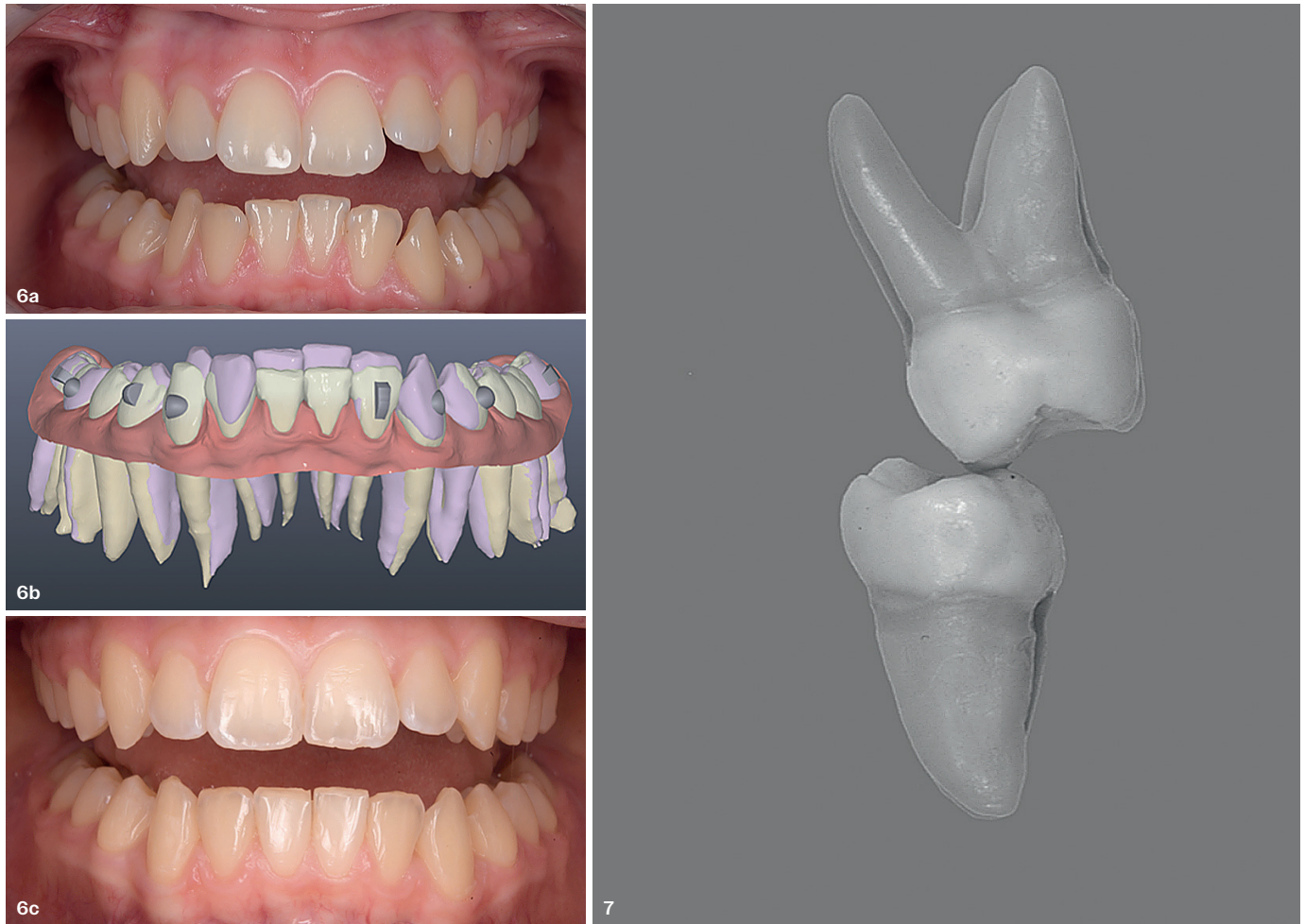


Abb. 6a-c: Abflachung der Spee'schen Kurve mit FAS® Alignern. Abb. 7: Posteriorer Drehpunkt durch einen hängenden palatinalen Höcker.

Es gibt viele Methoden, um die vertikale Dimension zu diagnostizieren, aber artikulator-montierte Modelle sind der Goldstandard. Nur mit diesen Modellen können wir die wahre vertikale Dimension bestimmen (beim ersten Kontakt im korrekten Arc of Closure). Mit dieser Position können wir nun die endgültige Diagnose stellen und eine präzise und vorhersagbare Behandlung planen. Wird die ursprüngliche vertikale Dimension der Okklusion nicht diagnostiziert, ist dies eine weitere Ursache für Fehldiagnosen und falsche Behandlungspläne, die dazu führen, dass zahlreiche Aligner verschwendet werden, wenn der Behandlungsablauf nicht wie geplant verläuft. Die Diagnose der vertikalen Dimension in der Kieferorthopädie ist aus einer Vielzahl anderer Gründe wichtig: Der Schlüssel zu einem guten Ergebnis liegt in einer genauen Diagnose. Das Management der vertikalen Dimension ist einer der Aspekte des diagnostischen Prozesses, der FACE auszeich-

net und für die Erzielung eines ästhetischen und funktionellen Ergebnisses von größter Bedeutung ist. FAS berücksichtigt die vertikale Dimension.

müssen wir wissen, ob wir die vertikale Dimension verringern, beibehalten oder vergrößern wollen. Zu dieser Erkenntnis kommt man nur, wenn man sie gründlich diagnostiziert hat. In diesem Schritt werden auch die Veränderungen der Okklusionsebene (Spee-/Wilson-Kurve) der einzelnen Kiefer festgelegt. Wir berücksichtigen auch die Korrektur möglicher Verschiebungen der Okklusionsebene.

**1. Funktionale Okklusion:** Eine korrekte vertikale Dimension sorgt dafür, dass die oberen und unteren Zähne beim Kauen harmonisch ineinandergreifen. Dies ist entscheidend für ein effizientes Kauen und die Vermeidung von okklusalen Problemen wie kieferorthopädischen Rezidiven, Zahnabnutzung und Doppelbissen.

**2. Zahn- und Gesichtsästhetik:** Das Erreichen einer angemessenen vertikalen Dimension ist für ein ästhetisch ansprechendes Lächeln unerlässlich. Die richtige Zahnstellung und die richtigen Proportionen tragen zu einem ausgewogenen und attraktiven Erscheinungsbild bei. Aber auch ein ebenmäßiges Gesicht trägt wesentlich zur Ästhetik bei und ist vollkommen abhängig von der richtigen vertikalen Dimension. Sie spielt eine Rolle bei der Bestimmung der Gesichtsproportionen, einschließlich der Unterstützung der Lippen und der allgemeinen Gesichtsharmonie. Die Beibehaltung der richtigen vertikalen Dimension kann zu einem jugendlichen und ausgewogenen Gesichtsausdruck beitragen (Abb. 5).

**3. Stabilität und Langlebigkeit:** Eine korrekte vertikale Dimension fördert eine komfortable Kieferfunktion und minimiert die Belastung

„Die vertikale Dimension ist so wichtig, dass Dr. Thomas Creekmore vor mehr als 60 Jahren in der Oktoberausgabe 1967 des *Angle Orthodontist*<sup>8</sup> schrieb: ‚Wenn es möglich wäre, das vertikale Wachstum des Gesichts zu kontrollieren, könnte man fast alle unsere kieferorthopädischen Probleme lösen.‘“

FAS plant eine Autorotation an der echten Gelenkachse in der vertikalen Ebene, um die gesamte vertikale Dimension zu verändern. Diese Besonderheit im Vergleich zu anderen Aligner-Systemen ist ein Markenzeichen der FACE-Philosophie. Bei unserer Behandlungsplanung

des Kiefergelenks (TMJ). Ein stabiles und gesundes Kiefergelenk ist entscheidend für das Erreichen unseres Ziels der orthopädischen Stabilität, die eine wichtige Rolle bei der Erzielung eines stabilen und lang anhaltenden kieferorthopädischen Ergebnisses spielt.

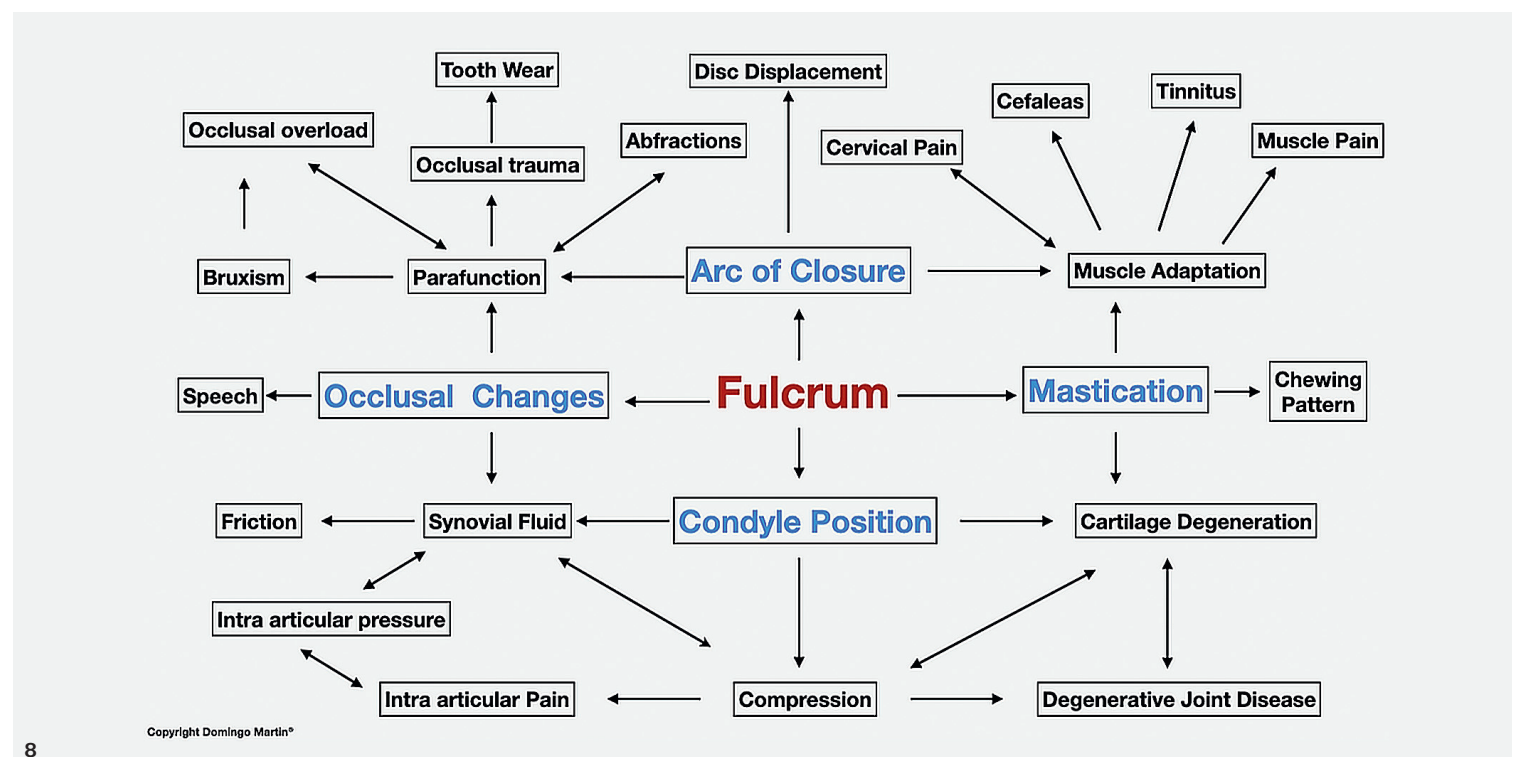
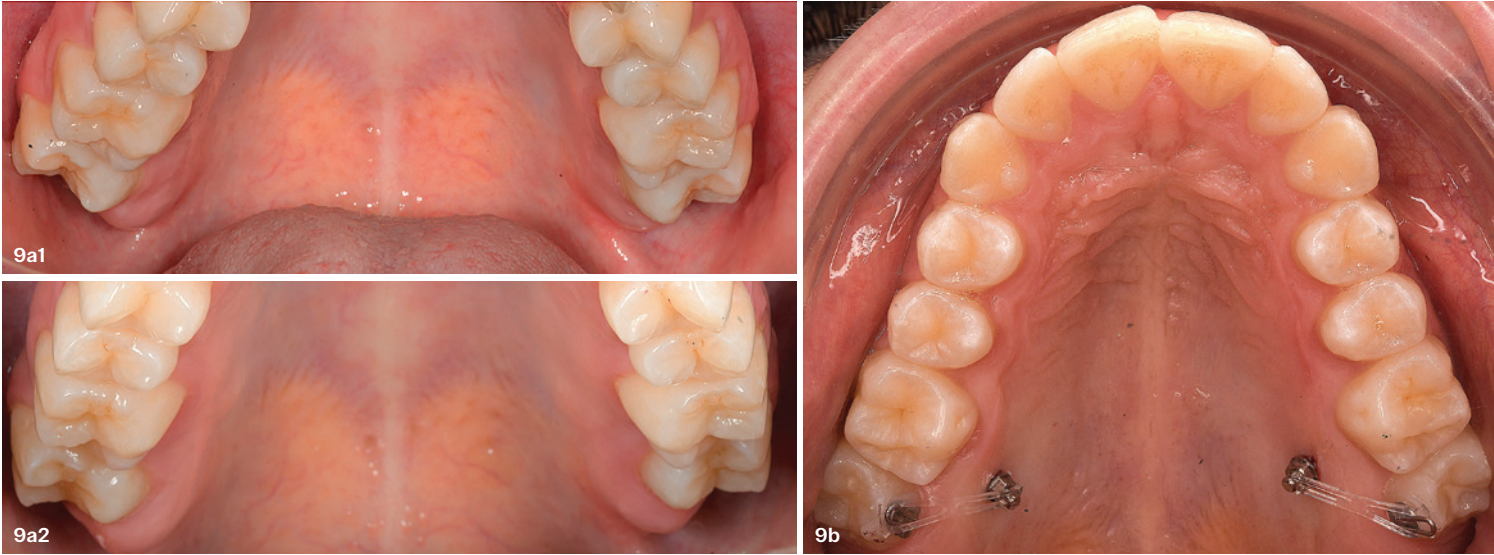

Abb. 8: Schematische Darstellung des Drehpunkts und seiner Folgen.





**Abb. 9a:** Korrektur der Wilson-Kurven.  
**Abb. 9b:** Korrekturtechnik der Wilson-Kurve mithilfe von Mikroschrauben.

**5. Vertikales Kaumuster:** Die Diagnose und Aufrechterhaltung der korrekten vertikalen Dimension stellt sicher, dass die Zähne richtig zusammenkommen und ein vertikales Kaumuster entsteht. Wenn die orthopädische Stabilität (d.h. eine stabile interkuspale Position der Zähne in Harmonie mit einer muskuloskelettalen stabilen Position der Kondylen in der Fossa) erreicht ist, hat der Patient keine Interferenzen mehr und kann vertikal kauen.

**6. Aligner-Behandlung:** Wenn wir eine Aligner-Behandlung planen und die vertikale Dimension nicht korrekt diagnostizieren, kann dies zu einem falschen Behandlungsplan führen und zu einer übermäßigen Anzahl und damit zu einer Verschwendung von Alignern beitragen. In der Aligner-Kieferorthopädie ist die Diagnose der vertikalen Dimension entscheidend für die Behandlungsplanung und das Erreichen einer stabilen Okklusion. Sie hilft dabei, die geeigneten Zahnbewegungen zu bestimmen und eine korrekte Okklusion zu erreichen.

Zusammenfassend kann festgestellt werden, dass die Diagnose der vertikalen Dimension ein grundlegender Aspekt einer umfassenden Diagnose für die Planung einer Aligner-Behandlung ist. Sie wirkt sich auf verschiedene Aspekte der Mundgesundheit, der Funktion und der Ästhetik aus und hilft, orthopädische Stabilität zu erreichen.

#### Nivellierung der Spee'schen Kurve

Die Nivellierung der Spee'schen Kurve ist in der Kieferorthopädie vor allem dann wichtig, wenn wir unser Ziel der orthopädischen Stabilität erreichen wollen. Eine vergrößerte Spee'sche Kurve führt in der Regel zu posterioren Interferenzen und trägt somit zur orthopädischen Instabilität bei. In vielen Fällen müssen dritte Molaren extrahiert werden, um die Spee'sche Kurve adäquat ausgleichen zu können.

Es gibt viele Möglichkeiten, die Spee'sche Kurve zu nivellieren. Eine gründliche Diagnose ist jedoch ein Muss, bevor mit der Behandlung begonnen wird, um genau zu wissen, was kieferorthopädisch getan werden muss, um die Kurve auszugleichen. Den Planern müssen konkrete Hinweise gegeben werden (Intrusionen, Extrusionen), um unnötige Zahnbewegungen zu vermeiden und den Ablauf der Aligner-Behandlung nicht zu erschweren. In vielen Fällen sollten wir, um die Kurve effektiver auszugleichen, eine Hybridbehandlung in Betracht ziehen, bevor wir eine reine Aligner-Therapie einleiten, um eine große Anzahl von Alignern zu vermeiden. Durch die Einbeziehung von Hybridbehandlungen können wir die Anzahl der Schritte deutlich reduzieren und so den Aligner-Verschwendungsaufwand verringern. Die Nivellierung der Spee'schen Kurve hat viele Vorteile, wie zum Beispiel:

**1. Verbessern Sie die Okklusion:** Eine nivellierte Spee'sche Kurve ermöglicht es den oberen und unteren Zähnen während des Kauvorgangs gleichmäßig und gleichzeitig zusammenzukommen. Eine nivellierte Spee'sche Kurve verteilt die Biss- und Kaukräfte gleichmäßig über die Okklusionsebene, verhindert eine übermäßige Abnutzung der einzelnen Zähne und verringert das Risiko von Frakturen oder anderen Zahnkomplikationen. Eine nivellierte

**„Die ideale Wilson-Kurve wird als eine nahezu flache Kurve angesehen, sodass die palatinalen Höcker bei allen Exkursionsbewegungen nicht behindern und eine perfekte funktionelle Okklusion und ein vertikales Kaumuster ermöglichen.“**

lierte Spee'sche Kurve fördert eine korrekte funktionelle Okklusion ohne Interferenzen bei allen Ausweichbewegungen und verringert das Risiko von okklusalen und kieferorthopädischen Problemen.

**2. Zahnästhetik:** Ein gut ausgerichteter und nivellierter Zahnbogen trägt zu einem attraktiven Lächeln bei, da wir nun einen korrigierten Überbiss und – noch wichtiger – einen idealen Überbiss haben. Dies ermöglicht die Freilegung des oberen und unteren Gebisses bei vollem Lächeln.

**3. Geringere Beschwerden:** Eine abnormale Spee'sche Kurve kann zu Unbehagen, Kieferschmerzen oder anderen Kiefergelenkproblemen führen. Die Nivellierung der Spee-Kurve kann diese Probleme lindern und fördert einen besseren Biss.

**4. Aligner-Kieferorthopädie:** Die Nivellierung der Spee'schen Kurve ist ein wichtiger Bestandteil kieferorthopädischer Behandlungspläne. In vielen Fällen können wir durch die Nivellierung der Spee'schen Kurve die Länge des Zahnbogens vergrößern und so Engstände lindern und in einigen Fällen eine IPR vermeiden. Daher hat die Entscheidung, wie wir die Spee'sche Kurve nivellieren wollen, viele Auswirkungen auf unseren Behandlungsplan und ist wichtig, um ein stabiles und funktionelles Ergebnis in Bezug auf den Biss zu gewährleisten.

Zusammenfassend lässt sich sagen, dass die Nivellierung der Spee'schen Kurve ein entscheidender Aspekt für das Erreichen einer

optimalen Zahngesundheit, Funktion und Ästhetik sowie für das allgemeine orale Wohlbefinden des Patienten ist. Eine vergrößerte Spee'sche Kurve kann zu ungleichmäßigem Zahnverschleiß, Kieferfehlstellungen und Unbehagen beim Kauen führen. Bei kieferorthopädischen Behandlungen ist die Spee-Kurve ein wichtiger Faktor, um eine ausgewogene und funktionelle Okklusion zu erreichen.

#### Nivellierung der Wilson-Kurve

Die ideale Wilson-Kurve wird als eine nahezu flache Kurve angesehen, sodass die palatinalen Höcker bei allen Exkursionsbewegungen nicht behindern und eine perfekte funktionelle Okklusion und ein vertikales Kaumuster ermöglichen. Wenn die Wilson-Kurve jedoch ansteigt, ist es sehr wahrscheinlich, dass die palatinalen Höcker im Arc of Closure interferieren. Dies kann zu posterioren Drehpunkten führen und für einen Doppelbiss verantwortlich sein. Ein „hängender palatinaler Höcker“ (Abb. 7), wie er oft genannt wird, ist der häufigste „Drehpunkt“, und wie in der Tabelle zu sehen ist, ist er für viele okklusale Probleme verantwortlich (Abb. 8). Bei der Planung von Aligner-Behandlungen müssen wir uns darüber im Klaren sein, dass diese Kurve abgeflacht werden muss, wenn wir orthopädische Stabilität und ein vertikales Kaumuster erreichen wollen. Der beste Weg, die „hängenden Palatinalhöcker“ zu diagnostizieren, sind artikulatormontierte Modelle. Sobald sie identifiziert sind, müssen wir um jeden Preis aufhören zu versuchen, das Unmögliche mit Alignern zu erreichen. Stattdessen sollten wir die Anwendung eines hybriden Ansatzes in Erwägung ziehen, um zu vermeiden, dass unnötigerweise eine enorme Anzahl von Alignern verwendet wird, die schließlich weggeworfen werden und zur Verschmutzung unserer Umwelt beitragen (Abb. 9a und 9b).


(Fotos: Dr. Martín und Kollegen)

\* Niedergelassener Kieferorthopäde aus San Sebastián, Spanien  
\*\* Niedergelassene/-r Kieferorthopäde/-in aus Barcelona, Spanien



Wir sind hier  
noch lange  
nicht fertig!

Online geht's weiter im Text.



**Dr. Domingo Martín**  
Clínica de Ortodoncia Martín  
Goenaga  
www.domingomartin.com